

Periphere arterielle VERSCHLUSS KRANKHEIT

© Blazej Lysjak/Shutterstock.com

Bei der peripheren arteriellen Verschlusskrankheit (pAVK) entsteht durch eine Verengung oder eines Verschlusses einer Arterie eine Durchblutungsstörung, die meist die Beine betrifft. Ursache dieser Verengung ist fast immer die Atherosklerose die häufig bei Rauchern, Patienten mit Diabetes, arterieller Hypertonie, erhöhten

Cholesterinwerten und familiärer Belastung auftritt. Ein Eckpfeiler der Therapie der pAVK ist die Behandlung dieser Risikofaktoren, weil dadurch nicht nur die Durchblutung des Beines behandelt wird, sondern auch verhindert wird, dass andere Blutgefäße befallen werden und es zu einem Herzinfarkt oder Schlaganfall kommt. Bezüglich der Beschwerden bei pAVK ist von Bedeutung, dass ein großer Prozentsatz der Patienten ohne Beschwerden ist, diese Patienten aber trotzdem behandelt werden müssen, weil eben schon eine Blutgefäßerkrankung besteht. Zur Behandlung der Risikofaktoren zählt die Einstellung des Nikotin Konsums, die Behandlung des Diabetes und der Hypertonie und v.a. die Senkung des Cholesterinwertes in der Regel mit einem sog. Statin. Des Weiteren ist auf einen gesunden Lebensstil mit ausreichender Bewegung und entsprechender Ernährung zu achten.

SYMPTOME UND THERAPIEN

Die typischen Symptome der pAVK bezeichnet man als Claudicatio intermittens oder als Schaufensterkrankheit. Dabei bekommt der Patient nach einer gewissen, meist recht konstanten, Strecke beim Gehen Beschwerden, die sich meist als krampfartiges Ziehen in der Wade äußern. Bleibt der Patient dann stehen, verschwinden diese Krämpfe von selbst wieder, treten aber nach erneuter Belastung wieder auf. Für die weitere Therapie

ist entscheidend, ob der Patient in seiner Lebensqualität dadurch eingeschränkt ist (Life-Style Limitierung). Ist dies der Fall, wird man zuerst versuchen mit konservativen Maßnahmen die Beschwerden zu bessern. Dazu gehört neben der oben erwähnten Therapie der Risikofaktoren auch eine blutverdünnende Behandlung mit einem sog. Thrombozyten Aggregations-Hemmer (z.B. Aspirin oder Clopidogrel). Neuere Untersuchungen (Compass Studie, Referenz 1) haben gezeigt, dass neben der Thrombozyten Hemmung die zusätzliche Hemmung der plasmatischen Gerinnung mit einer niedrigen Dosis des Faktor Xa Inhibitors Rivaroxaban sowohl das allgemeine kardiovaskuläre Risiko als auch die Prognose des Beines, was z.B. Amputationen betrifft, verbessert werden kann. Ein weiterer Eckpfeiler der Behandlung ist die physikalische Therapie als sog. Gehtraining. Dabei ist es wichtig, dass der Patient mehrmals pro Woche unter Anleitung geht und die Belastung so anpasst, dass es sehr wohl zu moderaten aber nicht zu starken Claudicatio Beschwerden kommt. Kommt es nach 3-6 Monaten zu keiner Besserung der Beschwerden, soll eine Behebung der Durchblutungsstörung in der Regel mittels Aufdehnen der Engstelle mit ggf. Implantation einer Gefäßstütze (Angioplastie und Stent) angestrebt werden. Bei fehlender Life-Style Limitierung ist dies nicht notwendig, die Behandlung der Risikofaktoren und die Therapie mit Thrombozyten Hemmer sind jedoch unbedingt einzuhalten um das Risiko eines Herzinfarktes oder Schlaganfalles zu reduzieren.

PAVK IN FORTGESCHRITTENEM STADIUM

Ist die Durchblutung stärker eingeschränkt, kommt es zu Schmerzen bereits in Ruhe oder sogar zu nicht heilenden offenen Stellen oder abgestorbenem Gewebe meist in Bereich der Füße („Raucherbein“). In diesem Stadium muss die Durchblutung umgehend verbessert werden, da sonst eine Amputation droht. Dies kann entweder durch Angioplastie und ggf. Stentimplantation oder durch eine Bypass Operation erfolgen. Auch wenn in diesem Stadium der Erkrankung der Erhalt des Beines im Vordergrund steht, darf nicht auf die Minimierung der Risikofaktoren vergessen werden.

DIAGNOSTIK

Die Diagnose der pAVK erfolgt neben dem ärztlichen Gespräch und der Untersuchung durch die sogenannte Knöchel/Arm Index Messung. Dabei wird der Blutdruck des Beines durch den Wert des Armes dividiert, ein Wert unter 0.9 ist beweisend für die pAVK. Üblicherweise wird auch eine Ultraschalluntersuchung der Beinarterien durchgeführt um das Ausmaß der Gefäßverkalkung

pAVK-Schweregrade (nach Fontaine)

- I asymptomatisch, Knöchel/Arm Index <0.9
- II Claudicatio ohne Life-Style Limitierung (IIa); mit Life-Style Limitierung (IIb)
- III Ruheschmerzen
- IV Ulkus (offene Stelle); Gangrän (Gewebsuntergang)

Therapie nach Schweregrad

- I Allgemeinmaßnahmen (Bewegung, Ernährung), Nikotinkarenz, Therapie der Risikofaktoren (Diabetes, Hypertonie, Cholesterin)
- II Allgemeinmaßnahmen, Nikotinkarenz, Therapie der Risikofaktoren, Thrombozytenhemmer, Gehtraining; ggf. Revaskularisation (Angioplastie, BypassOP) bei Life-Style-Limitierung (IIb)
- III+IV Allgemeinmaßnahmen, Nikotinkarenz, Therapie der Risikofaktoren, Thrombozytenhemmer; Revaskularisation (Angioplastie, BypassOP) obligat

und die Lokalisation der Verengung darzustellen. Falls eine weiterführende Behandlung mittels Angioplastie oder Bypass Operation geplant ist, wird in der Regel noch eine weiterführende Diagnostik mittels CT- oder MR-Angiographie durchgeführt.

Sollten Sie Fragen oder Anregungen haben, stehen mein Team und ich jederzeit gerne zur Verfügung.

Mit freundlichen Grüßen

Primar Ao. Univ. Prof. Dr. Rudolf Kirchmair
Departmentleiter Kardiologie


REHA ZENTRUM MÜNSTER
Klinikum für Rehabilitation in Tirol



Referenzen

(1) Anand S. et al., Rivaroxaban with or without aspirin in patients with stable peripheral or carotid artery disease: an international, randomized, double blind, placebo-controlled trial. Lancet 2018, 219-229.

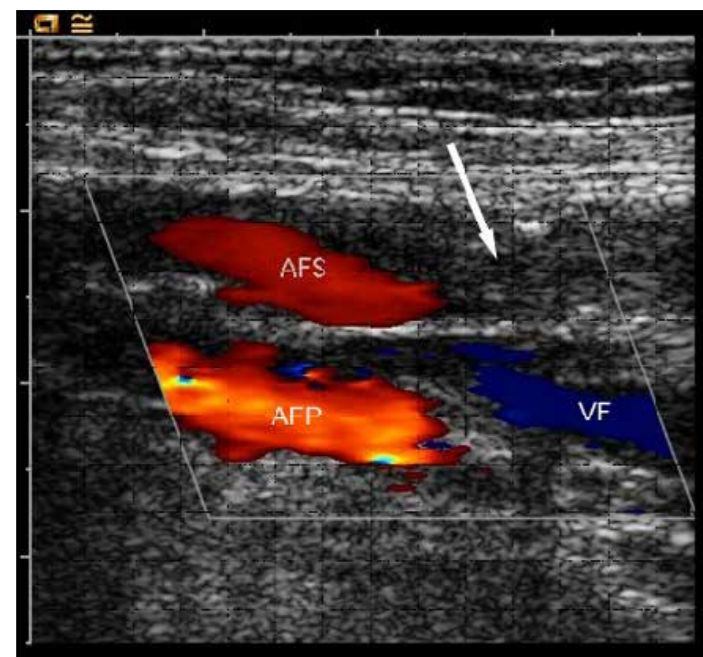


Fig. 1: Ultraschall Untersuchung bei pAVK Patient mit Claudicatio: Verschluss der Oberschenkelarterie AFS (Arteria femoralis superficialis, Pfeil), die tiefe Oberschenkelarterie (Arteria femoralis profunda, AFP) und die Oberschenkelvene (vena femoralis) sind offen.